GUÍA PARA EL ABORDAJE DE LA MANO DOLOROSA

EN EL SÍNDROME DEL TÚNEL CARPIANO

GUÍAS DNL

www.guiasdnl.com

Dr. Francisco Martínez López
Dr. Luis Gutiérrez Sánchez
Dr. José Alejandro Pagan Conesa
Dra. Regina Domingo Fernández
Dr. José David Coves Mojica
Dr. Jorge Juste Díaz

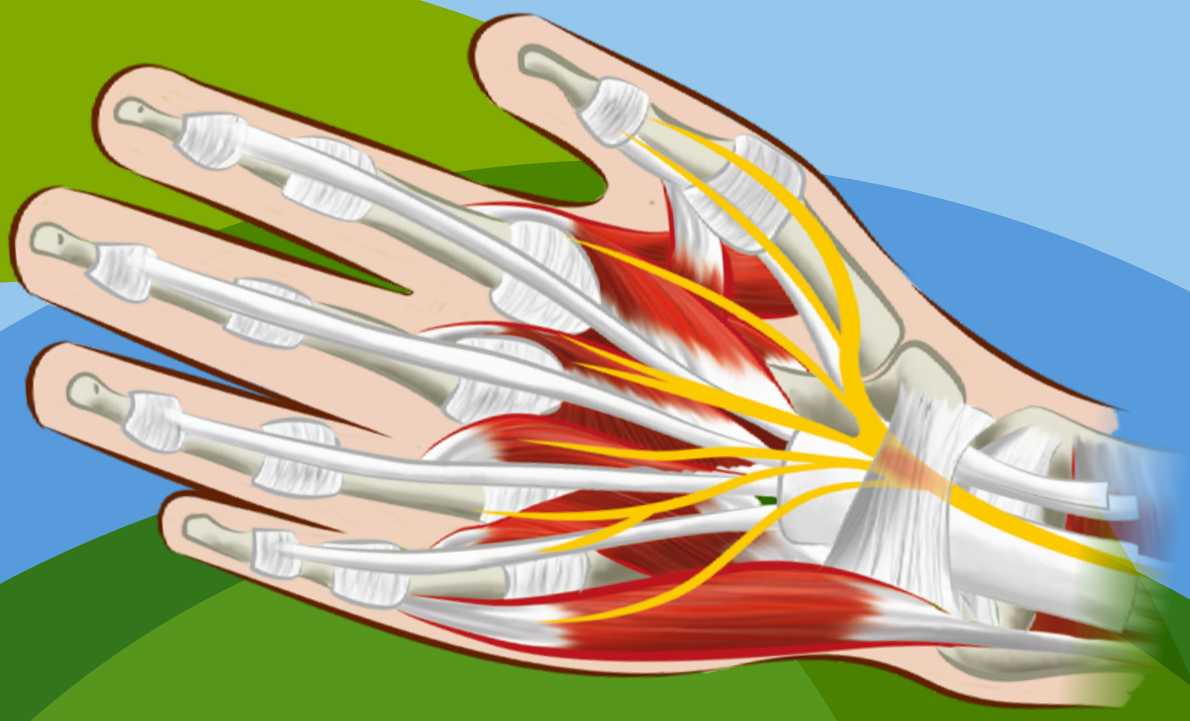

Grünenthal

Guía para el abordaje de la mano dolorosa en el síndrome del túnel carpiano

Dr. Francisco Martínez López
Hospital General de Alicante

Dr. Luis Gutiérrez Sánchez
Hospital General de Alicante

Dr. José Alejandro Pagan Conesa
Hospital General de Elche (Alicante)

Dra. Regina Domingo Fernández
Hospital Marina Salud. Denia (Alicante)

Dr. José David Coves Mojica
Hospital Vega Baja (Alicante)

Dr. Jorge Juste Díaz
Hospital General de Valencia

SUMARIO

INTRODUCCIÓN	5
ANATOMÍA DEL TÚNEL DEL CARPO	7
FISOPATOLOGÍA	10
ETIOLOGÍA	11
CLASIFICACIÓN	13
ABORDAJE DIAGNÓSTICO DEL PACIENTE	15
DIAGNÓSTICO	18
TRATAMIENTO	25
PARA SABER MÁS	32

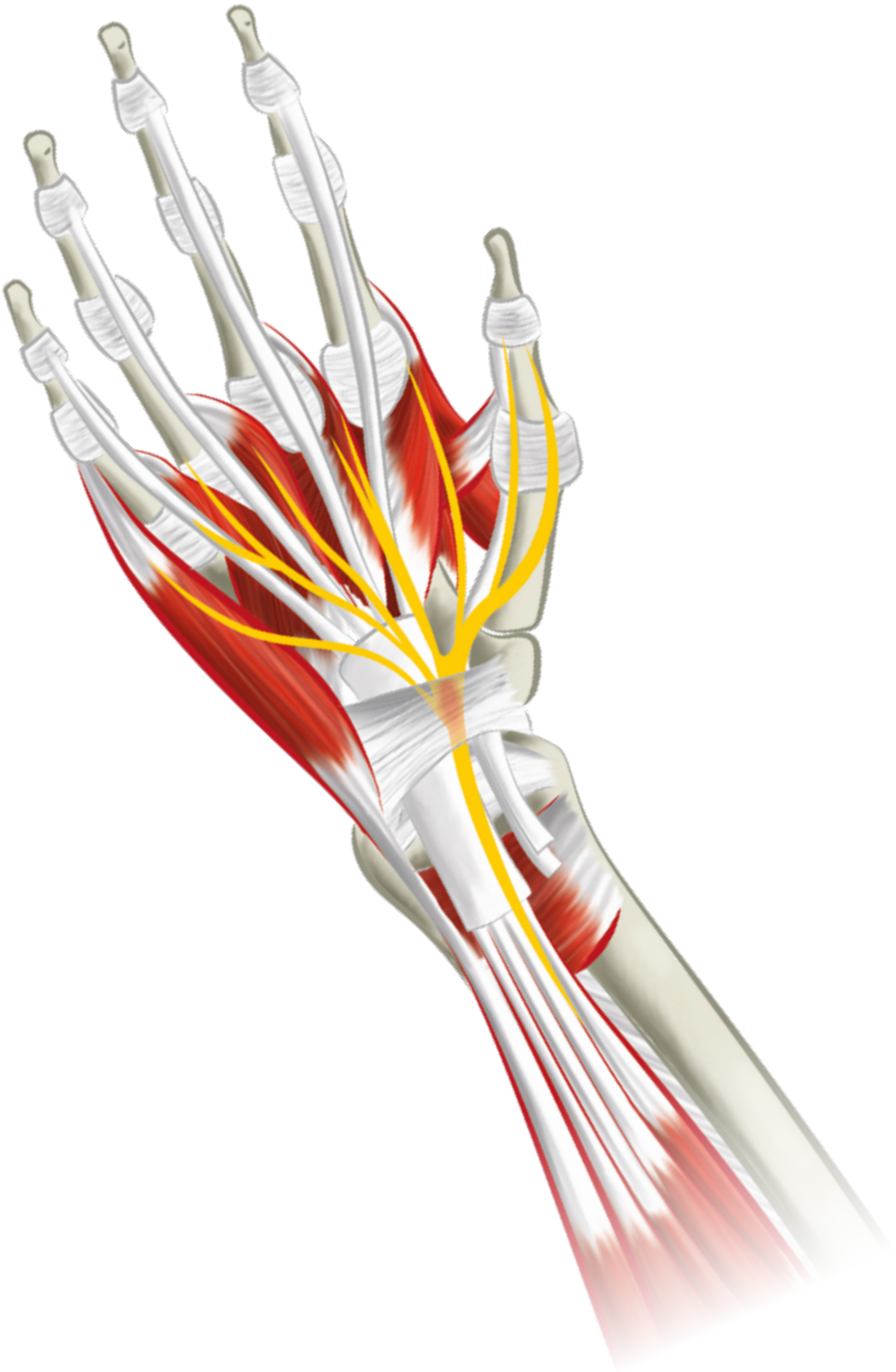

INTRODUCCIÓN

Definición

El **síndrome del túnel del carpo** es la **neuropatía compresiva mas frecuente de la extremidad superior**. Los pacientes pueden presentar una gran variedad de síntomas. Muchos estudios han puesto el foco en la epidemiología, diagnóstico y tratamiento del síndrome del túnel del carpo. Nosotros hacemos una recopilación para ofrecer una guía de fácil manejo a todos los profesionales sanitarios.

Sintomatología

Los pacientes que padecen un síndrome del túnel del carpo presentan a menudo **alteración en la sensibilidad** o **dolor en la mano, muñeca o antebrazo**.

Prevalencia

La prevalencia del síndrome del túnel del carpo se estima entre **1% y 7%** en estudios sobre la población europea, con predominio del 5% de prevalencia en la mayoría de ellos[1].

Es tres veces más prevalente en las mujeres que en los hombres.

Etiología

Se cree que esta **patología está relacionada con la compresión, atrapamiento o irritación del nervio mediano en el túnel del carpo a nivel de la muñeca**: espacio anatómico limitado dorsalmente por los huesos del carpo y a nivel volar por el retináculo fibroso flexor. Cualquier causa que desencadene una disminución del continente de este compartimento, o que incremente la presión (aumento del contenido) en él, puede precipitar o causar los síntomas del síndrome del túnel del carpo.

La mayoría de los casos de síndrome de túnel del carpo **son idiopáticos**. Se estima que los síntomas son **bilaterales en más del 73%** de los casos, aunque no suelen manifestarse al mismo tiempo.

Otras causas o procesos que se asocian con el síndrome del túnel del carpo son:

- el **embarazo**
- **uso excesivo** de la mano o muñeca
- **traumatismos** en la muñeca
- **obesidad**
- **hipotiroidismo**
- **insuficiencia renal**
- **diabetes**
- **artropatías inflamatorias**

La evidencia también sugiere un componente genético, aunque las bases genéticas exactas no han sido todavía bien establecidas.

Los pacientes a menudo refieren empeoramiento por la noche e incluso despertares nocturnos por el dolor; también refieren agravamiento con el uso excesivo de la muñeca o de la mano.

A pesar de esto, la evidencia del trabajo como factor causal del síndrome del túnel del carpo, es baja. El empeoramiento de los síntomas no es una condición clínica obligatoria de la evolución del síndrome. A día de hoy, no sabemos como identificar a los pacientes que experimentarán un empeoramiento de sus síntomas sin tratamiento.

El síndrome del túnel carpiano es tres veces más prevalente

en mujeres que en hombres

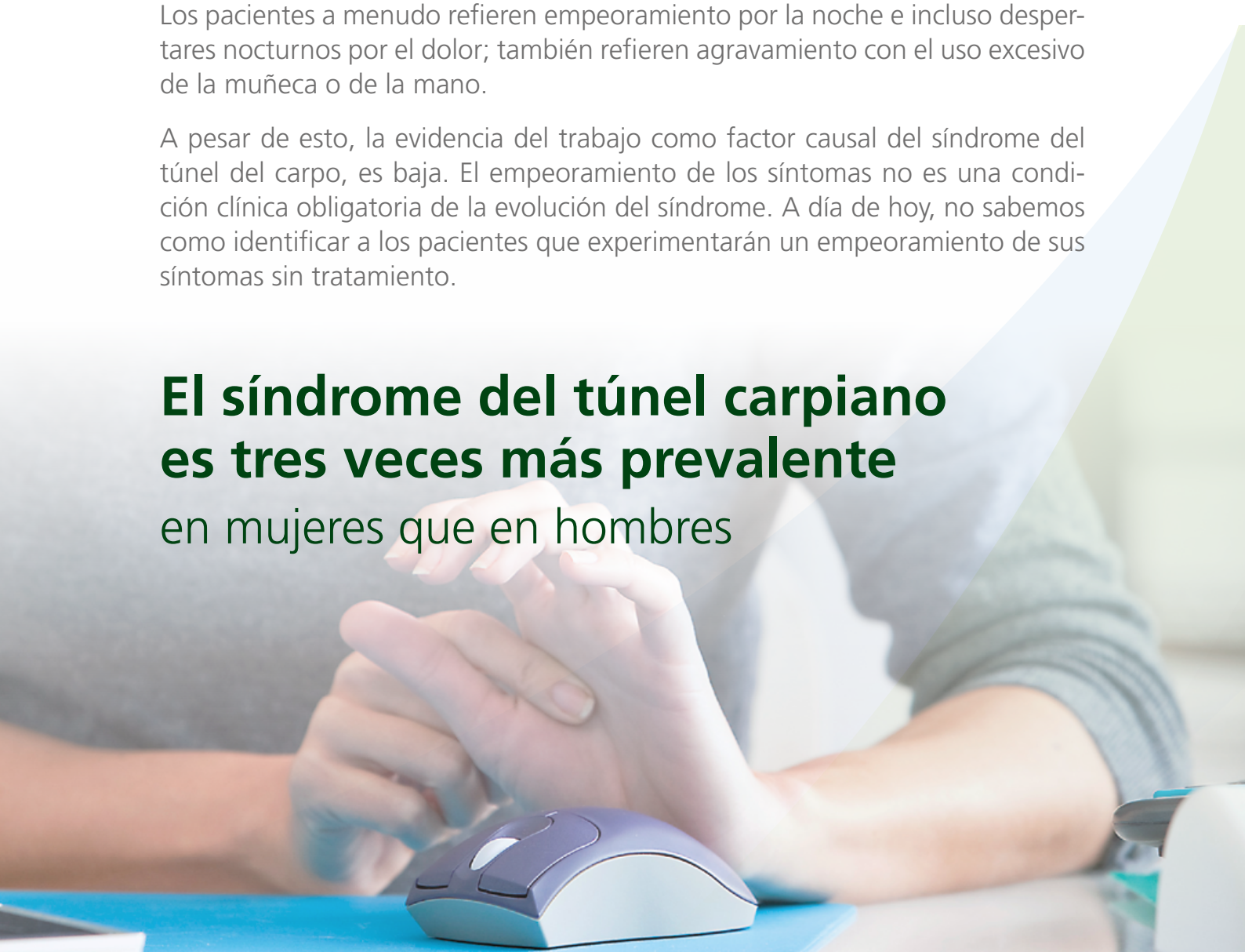

ANATOMÍA DEL TÚNEL DEL CARPO

El nervio mediano es un nervio mixto que se forma en el plexo braquial, por la unión de una raíz lateral del fascículo lateral, que recibe ramas de C6 y C7; y una raíz medial del fascículo medial, que recibe ramas de C8 y T1. Forman una V entre las cuales discurre la arteria axilar. Desciende por el borde interno del brazo junto a la arteria axilar. Cuando llega al compartimento anterior del brazo se sitúa aplicado a la arteria braquial. Cerca de la muñeca el nervio aflora a la superficie entre los tendones de los músculos flexor común superficial de los dedos y flexor radial del carpo, situándose entre los tendones de los músculos palmar mayor y menor.

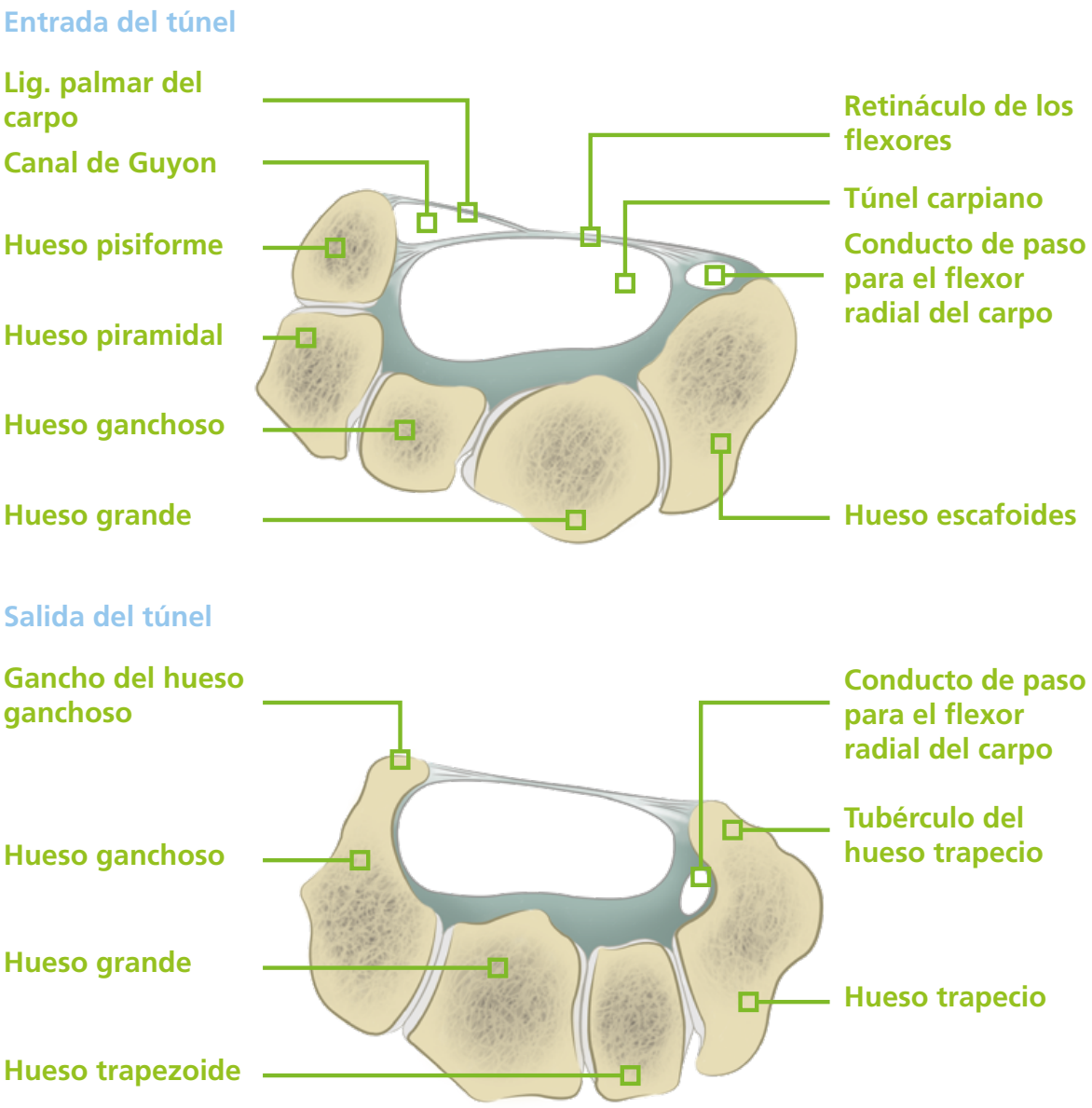

Figura 1. Límites del túnel del carpo

Posteriormente, llega a la muñeca en donde transcurre por el túnel del carpo. El **túnel del carpo** está formado, limitado anteriormente, por el retináculo flexor o ligamento anular anterior del carpo, medialmente por los huesos piramidal y ganchoso, lateralmente por el escafoides y trapecio y, posteriormente, por el semilunar y hueso grande.

En su trayecto por el túnel del carpo, el nervio mediano transcurre junto a los cuatro tendones flexores superficiales de los dedos, los cuatro tendones flexores profundos de los dedos y el tendón del flexor largo del pulgar.

En la mano, el nervio mediano inerva los músculos de la eminencia tenar (salvo el aductor del pulgar) y los lumbricales laterales del 2º y 3er dedo. Aporta sensibilidad a las caras palmares de los tres primeros dedos y a la cara lateral del 4º, junto a la mitad distal de la cara dorsal de los mismos dedos.

También es responsable de la sensibilidad de la región palmar central mediante una rama que emite antes de atravesar el túnel del carpo.

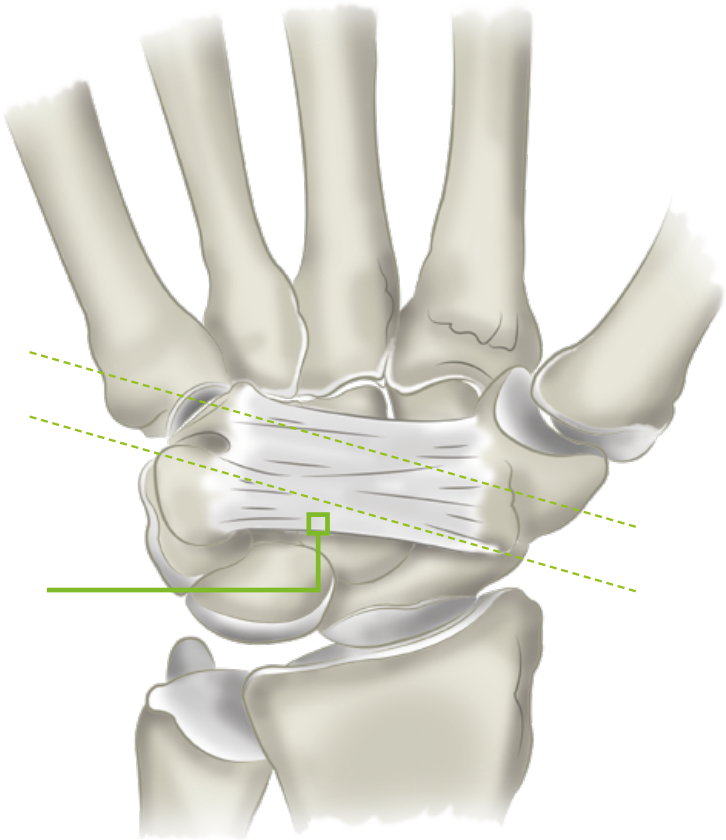

Figura 2. Ligamento anular o transverso del carpo, con las dos líneas que marcan la entrada y la salida del túnel

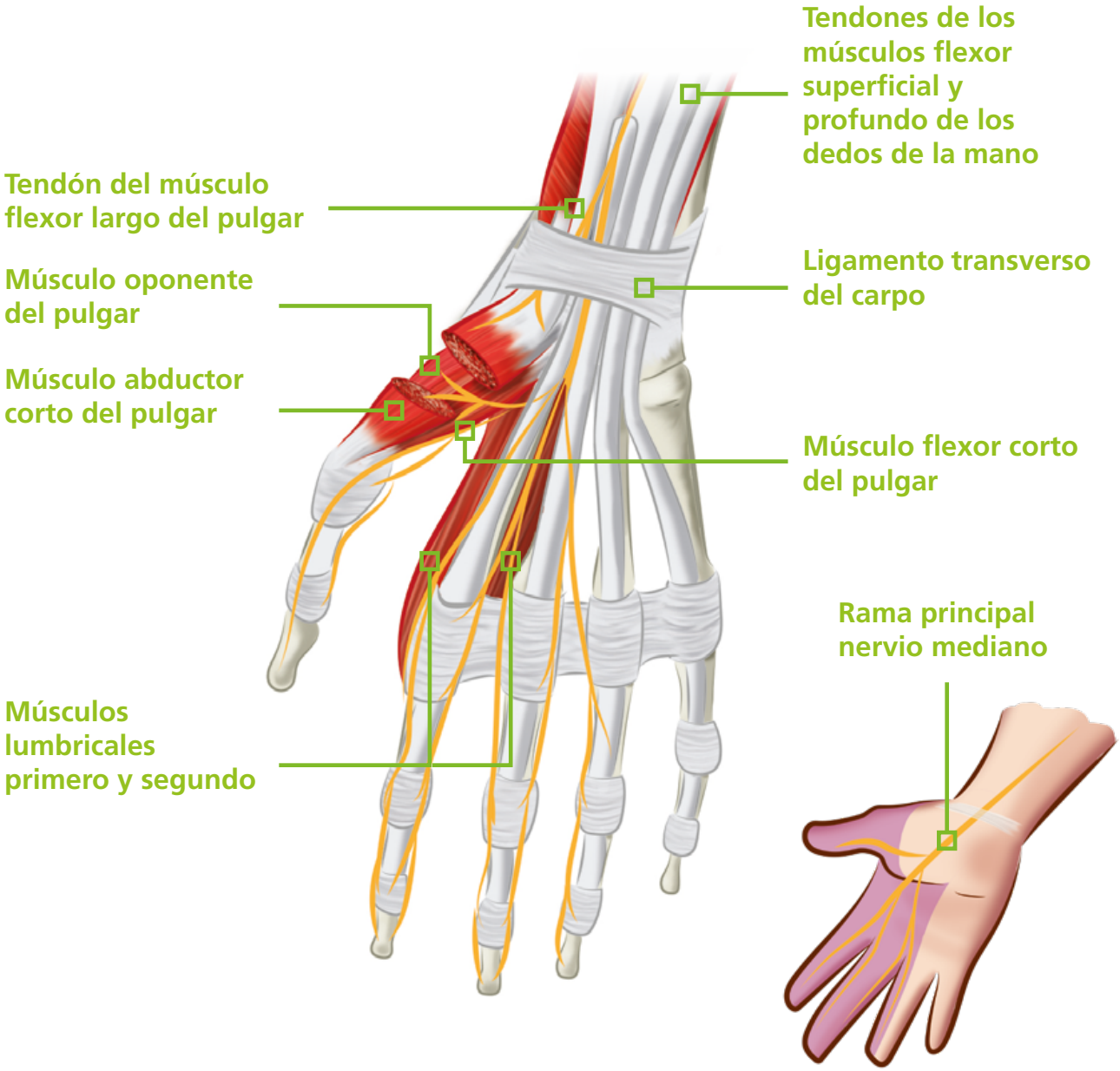

Figura 3. Inervación motora y sensitiva del nervio mediano tras entrar en el túnel del carpo.

FISIOPATOLOGÍA

Existen **múltiples teorías** que intentan explicar el origen de los síntomas del daño del nervio mediano.

Entre las teorías más comunes están: la **compresión mecánica**, la **insuficiencia microvasular** y la vibración.

- La **teoría de la compresión mecánica del nervio** permite explicar el origen de los síntomas y signos, pero no explica como las distintas etiologías llevan a dicha compresión. Se propone que la compresión del nervio se produce por sobreuso, hiperextensión repetitiva o prolongada de la articulación de la muñeca y/o por el uso prolongado de herramientas manuales o falta de experiencia en su manejo.
- La **teoría de la insuficiencia microvascular** propone que el daño se debe a eventos isquémicos repetitivos que se producen debido a la incapacidad de mantener el flujo sanguíneo axonal mínimo ante eventos que desencadenan aumentos en la presión a nivel del túnel del carpo, secundaria, entre otros factores, a una alteración a nivel de los *vasa nervorum*. Dichos eventos isquémicos se asocian a parestesias, hipoestesias, dolor agudo y alteraciones reversibles de la conducción nerviosa. Así, la acumulación de lesiones y las reacciones cicatriciales pueden llevar a daños irreversibles. Esta hipótesis está basada en mediciones del flujo sanguíneo del nervio antes y dentro del túnel del carpo con Doppler láser.
- La **tercera hipótesis, la de la vibración**, sostiene que el daño del nervio a nivel del túnel se debe una sobreexposición a las vibraciones producidas por determinadas herramientas. La vibración causa, inicialmente, trastornos en el transporte axonal y, progresivamente, lleva a la lesión axonal, junto a edema epineural que, a su vez, por compresión incrementa el daño, siendo las mas afectas la fibras amielínicas, responsables en parte de l conducción simpática, lo que llevaría a la pérdida del tono simpático vascular y a la disminución subsecuente del flujo sanguíneo.

Cada una de las teorías, en algún momento de la evolución del proceso fisiopatológico, toma elementos de alguna de las otras; lo que hace pensar que tanto las manifestaciones clínicas como los trastornos de neuroconducción que integran el STC pueden tener componentes de las tres teorías.

ETIOLOGÍA

El origen del STC radica en la compresión del nervio mediano a su paso por el túnel del carpo. Su etiología suele ser **multifactorial**, haciendo muy difícil su relación con una sola causa como puede ser la laboral.

El STC es de **aparición espontánea** en más de un **95%** de los casos[2].

Como el resto de síndromes compresivos que se conocen, **la relación contenido/continente es una de las principales causas** que pueden desencadenar en un síndrome del túnel carpiano.

La **disminución del espacio del túnel del carpo** puede darse por engrosamiento del ligamento anular del carpo o por alteraciones óseas congénitas o adquiridas (postraumática, iatrogénica tras intervenciones quirúrgicas por otros motivos).

Asimismo, el **aumento del contenido dentro del túnel** provocaría el mismo efecto compresivo. Este aumento se puede producir por lesiones ocupantes de espacio (tumores sinoviales, del tejido nervioso, gangliones, lipomas, etc.) que además pueden ser causa de fracaso de la cirugía estándar del túnel del carpo.

Alteraciones anatómicas como unos músculos lumbricales muy proximales, un engrosamiento de los tendones flexores por procesos degenerativos o inflamatorios o hiperplasias de la sinovial, también son causas de aumento del contenido del túnel.

El sobreuso del miembro superior, en concreto de la muñeca, producido en algunos trabajos o deportes también se ha relacionado con el aumento de incidencia del túnel del carpo. Cuando la muñeca realiza movimientos de flexoexensión, el espacio del túnel se ve alterado, así como cuando se produce presión directa sobre él.

Actividades laborales en las que se produzcan movimientos repetitivos de flexoextensión y/o presión de la muñeca, como empujar una silla de ruedas, uso prolongado de la bicicleta, mecanografía o similares, en los que se realizan movimientos repetidos de los dedos con una posición forzada de la muñeca en extensión, se han demostrado como causantes directos del síndrome.

El trabajo en el exterior, en determinados ambientes o con las manos en contacto con agua fría, también se relaciona con un aumento del riesgo de padecer STC.

Se consideran factores de riesgo intrínsecos o, según algunos autores, no modificables, los siguientes[3]:

- **Neuropatías**, como la diabética o la alcohólica
- Sexo femenino, **menopausia**
- **Edad avanzada**
- **Enfermedades autoinmunes o reumáticas** como la artritis reumatoide, el hiper e hipotiroidismo, y el síndrome de Raynaud, que provocan inflamación de la membrana sinovial del canal de carpo o alteraciones microvasculares.
- **Insuficiencia renal crónica** con la consiguiente hemodiálisis a largo plazo, por alteración en el balance de fluidos.
- **Embarazo,** (situación transitoria de aumento de fluidos) en el organismo que provoca la compresión del nervio mediano en el túnel del carpo. Se estima que se presenta en un 12% de los embarazos y, de forma más frecuente, entre las semanas 28-32 de gestación. Los síntomas pueden persistir después del embarazo hasta en un 36% de pacientes, según las series, llegando a precisar cirugía aproximadamente un tercio de éstas.
- **Obesidad**, también se ha relacionado con un aumento de la incidencia, incrementándose en un 8% por cada unidad de IMC.

Las alteraciones congénitas más frecuentes que se asocian al STC son[2]:

- **Arteria mediana persistente**
- **Túnel del carpo pequeño congénito**
- **Musculatura supranumeraria** o con alteraciones insercionales
- **Neuropatía hereditaria**
- **Enfermedades por depósito**

También, en menor medida se han relacionado casos de STC con enfermedades infecciosas como tuberculosis, histoplasmosis, artritis séptica, enfermedad de Lyme etc.

CLASIFICACIÓN

Existen diversas clasificaciones del STC dependiendo si empleamos la clínica subjetiva del paciente, la cronología, las pruebas de exploración física realizadas por el médico, la anatomía patológica o los resultados de las pruebas de neurofisiología.

El STC se clasifica según las alteraciones motoras y sensitivas que se producen desde estadios iniciales, donde la clínica o las pruebas neurofisiológicas son normales, hasta etapas finales donde la clínica y las alteraciones motoras y sensitivas son irreversibles.

Las clasificaciones clásicamente más empleadas para el diagnóstico electromiográfico son las de **Canterbury**[4] y **Padua**[5] **(Tablas 1 y 2)**.

Una de las clasificaciones basadas en la **clínica del paciente** consta de :

- **STC clásico**: sintomatología "clásica" de hormigueos y/o pérdida de fuerza y/o disminución de la sensibilidad en al menos dos de los 3 dedos (1º, 2º y 3er dedo). Puede presentarse: irradiación proximal y dolor en la muñeca, pero no dolor en el dorso de la mano que nos haría tener que descartar otras patologías.
- **STC posible**: clínica clásica en al menos uno de los dedos.
- **STC improbable**: clínica clásica en otros dedos o región, sin afectación de dedos típicos.

Grado	Nomenclatura	EMG
0	Normal	Normal
1	Muy leve	Diferencia sensitiva al pico del potencial mediano-ulnar en el 4º dedo≥0,8ms.
2	Leve	Diferencia sensitiva al pico del potencial mediano(2º dedo)-ulnar (5º dedo) ≥0,8ms. Latencia motora normal.
3	moderado	Diferencia latencia motora distal del nervio mediano – latencia motora distal del nervio ulnar≥1,5ms. Latencia motora distal del mediano menor a 6,5ms
4	Grave	Ausencia de respuesta sensitiva del nervio mediano. Latencia motora del mediano menor de 6,5ms
5	Muy grave	Latencia motora del mediano ≥6,5ms.
6	Extremo	Ausencia de respuesta sensitiva y motora del nervio mediano

Tabla 1. Escala de Canterbury

Grado	Nomenclatura	EMG
0	Normal	Normal
1	Incipiente o mínimo	Anormalidad limitada a la prueba comparativa en el 4º dedo (diferencia mediano - ulnar ≥0,8 ms)
2	Leve	Velocidad de conducción sensitiva del nervio mediano al 2º dedo anormal (diferencia mediano-ulnar de los dedos 2o y 5o ≥ 0.8 ms).
3	Moderado	Anormalidad en prueba convencional sensitiva y anormalidad en latencia motora (diferencia mediano – ulnar ≥1,5 ms).
4	Severo	Ausencia de respuesta sensitiva, latencia motora prolongada
5	Extremo	Ausencia de respuesta sensitiva y motora.

Tabla 2. Escala de Padua

Por último, si clasificamos el STC basándonos la **cronología**:

- **STC agudo**: se produce después de un traumatismo importante o luxaciones del carpo.
- **STC crónico o idiopático**: el más común. Los síntomas se producen de forma progresiva, empeorando con el tiempo y sin un origen causal claro.

ABORDAJE DIAGNÓSTICO DEL PACIENTE

Anamnesis

La sintomatología del STC es muy característica y consiste en la aparición de una sensación de **adormecimiento y parestesias o calambres en los dedos de la mano**, con presentación nocturna o matutina, y con predominio en el dedo índice y dedo medio así como del borde radial del dedo anular, cuya inervación sensitiva corresponde habitualmente al nervio mediano. Además, la sensación de adormecimiento se puede acompañar, en casos evolucionados, de una **debilidad** por la atrofia de la musculatura propia de la mano que depende de la inervación motora del nervio mediano, como la mayoría de musculos de la región tenar.

No siempre está presente el **dolor**, aunque es habitual encontrar molestias con irradiación hacia el antebrazo y codo de lado afectado. Otros síntomas menos frecuentes puede ser el dolor en mano y muñeca, pérdida de la fuerza de agarre de la mano así como de las habilidades o destrezas manuales propias.

Es importante descartar por medio de la anamnesis aquellas **condiciones**, patológicas o no, que **pueden favorecer el síndrome de compresión del túnel carpiano** como son:

- **Enfermedades Reumáticas** (Artritis Reumatoide, rigidez matutina y simétrica de ambas manos).
- **Hipotiroidismo**, por mixedema y depósitos de mucopolisacáridos.
- **Acromegalia**, por exceso de hormona de crecimiento.
- **Embarazo**, por exceso de progesterona y retención hídrica.
- Antecedente de **fractura de muñeca**.
- **Enfermedades con retención hídrica**, como la amiloidosis, hipotiroidismo, diabetes mellitus.
- **Tumores benignos** (el más común el ganglión sinovial, o lipomas) que provocan un síndrome compresivo por ocupación de espacio.
- **Actividades laborales** con movimientos muy repetitivos de muñeca y manos.
- **Obesidad**, en individuos con un índice de masa corporal por encima de 29 puntos tienen un riesgo 2.5 veces superior a padecer este trastorno que la población normal[6].

- **Enfermedad de Hirayama**. Raro trastorno de motoneurona superior de causa desconocida que afecta unilateralmente a una extremidad provocando atrofia y debilidad muscular de mano y antebrazo mostrando sintomatología similar a la del síndrome del túnel carpiano.
- **Radiculopatía cervical compresiva**. Puede presentar los mismos síntomas que el STC pero la compresión nerviosa se produce en la columna cervical.

Exploración física

Observación

La inspección física puede ayudar a demostrar la presencia de atrofia muscular en los casos avanzados de síndrome del túnel carpiano (atrofia de la musculatura de la eminencia tenar) y a descartar otras patologías en función de los hallazgos físicos observados. **(Figura 4)**

Figura 4. Atrofia de la musculatura de la eminencia tenar

Exploración

Maniobras

Existen múltiples **maniobras físicas** para explorar y diagnosticar con alta probabilidad el síndrome de compresión del nervio mediano, aunque ninguna de ellas es diagnostica al 100%, por lo que deberemos de recurrir a pruebas diagnosticas de confirmación neurofisiológicas (EMG) para el diagnóstico definitivo. De todas ellas las más conocidas son:

- **Signo de Tinel**. Consiste en la percusión directa sobre el nervio mediano a nivel del túnel carpiano por debajo del retináculo flexor del carpo con la muñeca en hiperflexión dorsal. Es un signo que indica irritabilidad del nervio o hipersensibilidad del mismo como consecuencia de la compresión del mismo y el edema epiperineural que presenta el mismo. El paciente refiere una sensación directa de dolor aumentado, "pinchazos" o "corrientes" tras esta percusión **(Figura 5)**.

Figura 5. Signo de Tinel

- **Maniobra de Phalen**. Es una maniobra de provocación de los síntomas de compresión del nervio mediano tras una hiperflexión máxima de ambas muñecas a 90 grados durante 60 segundos. Cuanto mayor es la severidad de la compresión mayor es la rapidez de aparición de los síntomas en forma de dolor y o parestesias en los dedos del territorio del nervio radial **(Figura 6)**.
- **Test de Durkan**. Consiste en la compresión directa sobre el nervio mediano a nivel del túnel del carpo por medio de la presión con los dedos pulgares del explorador durante al menos 30 segundos. Esta compresión despertará los síntomas descritos en el paciente **(Figura 7)**.
- **Test de elevación de las manos**. Consiste en la elevación de ambas manos por encima de la cabeza durante 2 minutos, reproduciéndose los síntomas al cabo de unos segundos. Esta prueba puede tener mayor sensibilidad y especificidad que las previas si resulta positiva **(Figura 8)**.

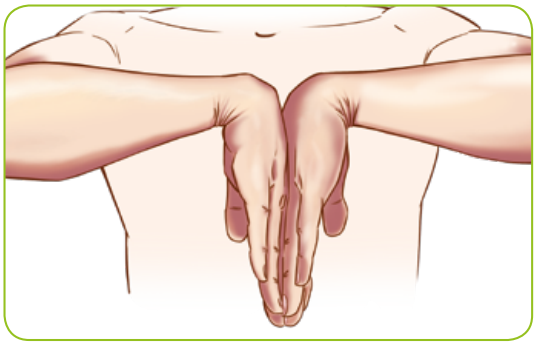

Figura 6. Maniobra de Phalen

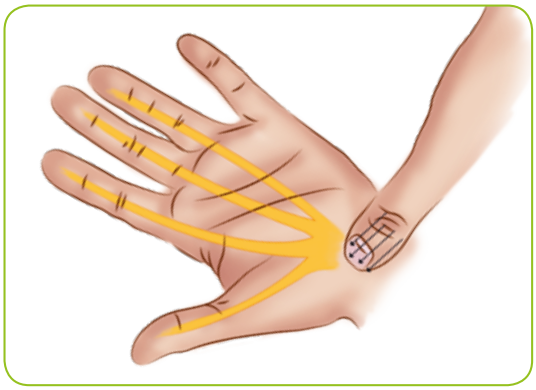

Figura 7. Test de Durkan

Figura 8. Test de elevación de las manos

DIAGNÓSTICO

DIAGNOSTIC TOOL

El dolor, en este caso de tipo neuropático localizado (DNL), es uno de los síntomas más habituales del STC. Con el fin de realizar un correcto diagnóstico del mismo, se ha desarrollado una **herramienta de diagnóstico de DNL** (*Diagnostic Tool,* DT). El objetivo es el mejorar el diagnóstico de DNL y, así, seleccionar un tratamiento apropiado de una manera mejor y más rápida y mejorar la calidad de vida.

- El dolor neuropático, a día de hoy, debido a la dificultad del diagnóstico, puede no ser tratado durante años, y aun tratándose, solo el 40–60% obtienen una mejoría parcial[7,8].
- Con esta herramienta, se puede hacer un diagnóstico más adecuado de la patología, pudiendo mejorar el tratamiento y así la satisfacción de los pacientes[9].

Necesidad de diagnóstico del DNL[10,11]

El DNL es un grupo complejo de síndromes dolorosos, en el que se involucran distintas causas y mecanismos patogénicos, y cuyo abordaje terapéutico continúa siendo un reto clínico difícil.

Algunos pacientes se ven sometidos a tratamientos de "prueba y error" o escalonados durante meses o años, a menudo sin beneficio alguno.

El DNL resulta un problema frecuentemente infradiagnosticado e infratratado.

Principal motivo de consulta		SÍ	NO
1.	¿La historia del paciente sugiere una lesión o enfermedad nerviosa relevante?	☐	☐
2.	¿Resulta coherente la distribución del dolor desde el punto de vista neuroanatómico?	☐	☐
3.	¿Muestra el examen neurológico algún signo sensorial positivo o negativo en la zona del posible nervio afectado?	☐	☐
	3 x Sí → al menos Dolor Neuropático Probable		
4.	¿La zona dolorosa está delimitada y es menor que una hoja de tamaño A4?	☐	☐
	4 x Sí → al menos Dolor Neuropático Localizado Confirmado		

Figura 9. Pasos para el diagnóstico de Dolor Neuropático Localizado con la Herramienta diagnóstica *"Diagnostic Tool"*

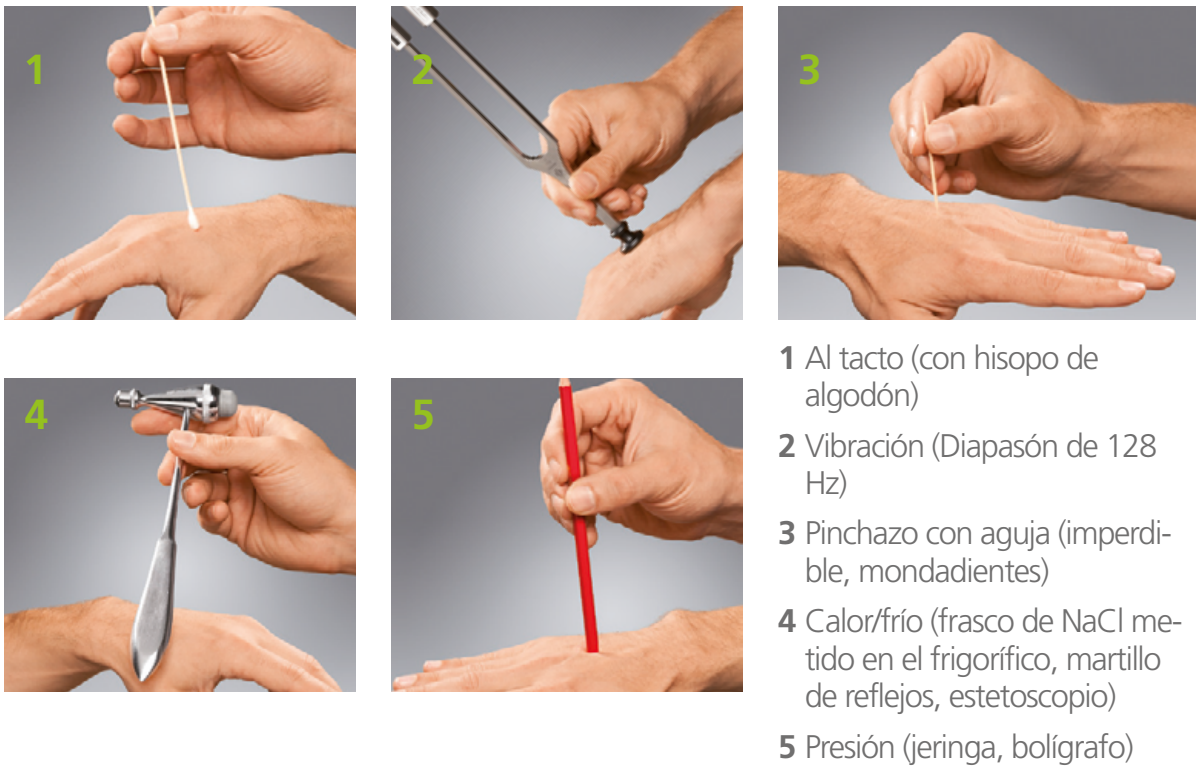

1 Al tacto (con hisopo de algodón)

2 Vibración (Diapasón de 128 Hz)

3 Pinchazo con aguja (imperdible, mondadientes)

4 Calor/frío (frasco de NaCl metido en el frigorífico, martillo de reflejos, estetoscopio)

5 Presión (jeringa, bolígrafo)

La exploración comienza por una región corporal alejada de la zona dolorosa.

Se repite cada estímulo tres veces.

Se clasifica la respuesta como normal, disminuida o aumentada (respuesta cuantitativa).

Se le debe pedir al paciente, inmediatamente después del último estímulo, que evalúe el dolor utilizando la escala del dolor de 4 ítems:

0 = ningún dolor/molestia con el contacto

1 = sensación desagradable, pero tolerable

2 = doloroso

3 = muy doloroso, el paciente no puede soportar el contacto

Zona del estudio = zona de dolor máximo indicada por el paciente (si <hoja A4 = localizado)

Figura 10. Pruebas de evaluación sensitivas para detectar signos sensoriales positivos o negativos

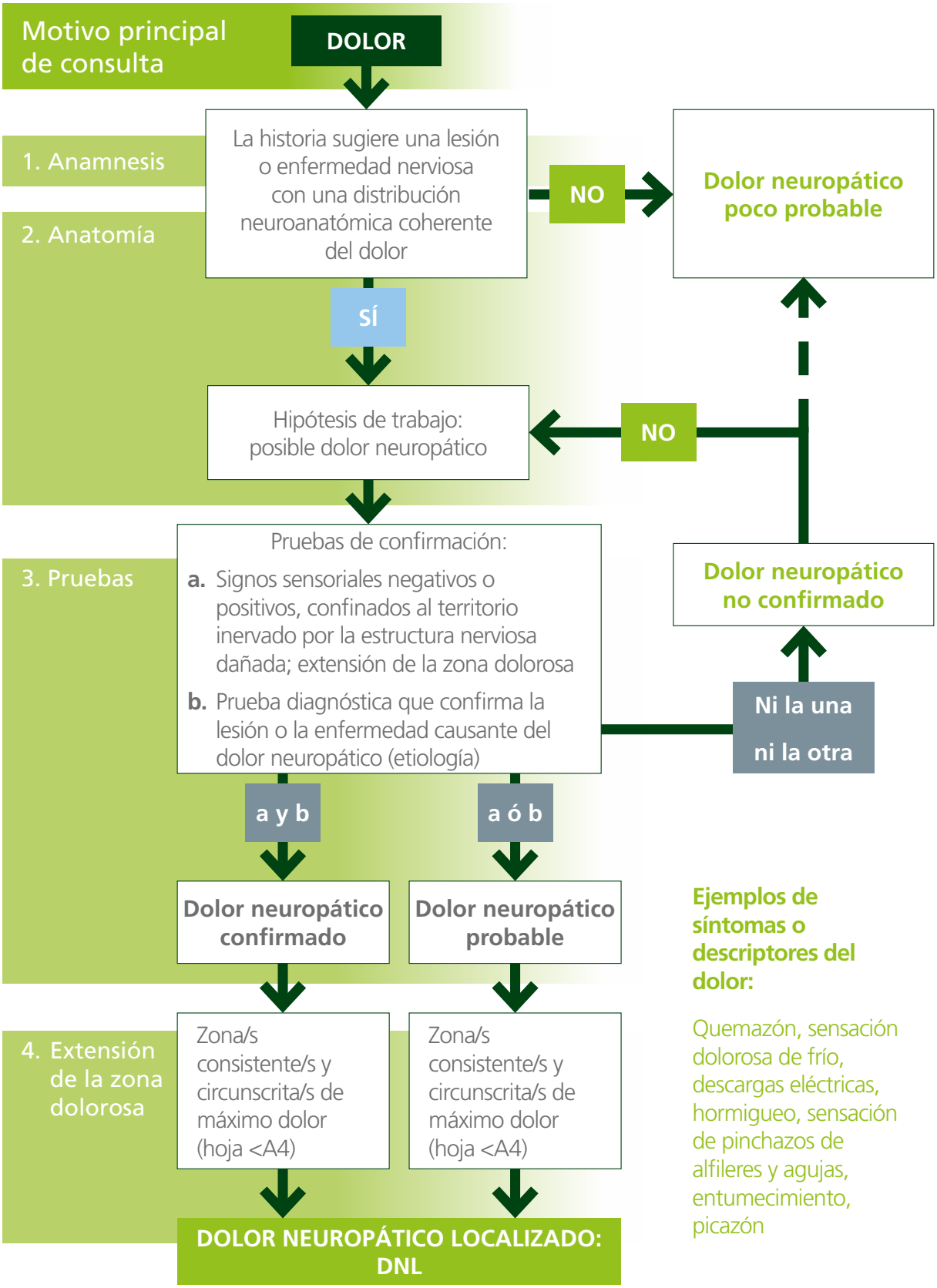

Figura 11. Algoritmo diagnóstico de DNL[7]

La prueba diagnóstica de elección para la detección del STC es la **electromiografía**, que permite demostrar una disminución de la velocidad de conducción del nervio a su paso a través del túnel carpiano, comparándolo con otros nervios de la extremidad.

El test más sensible y específico para el diagnóstico electromiográfico se conoce como **Índice de Robinson**. No obstante, en etapas tempranas de aparición de este síndrome, el estudio EMG puede ser normal.

Estudios de imagen en el diagnóstico del síndrome del túnel carpiano

Estudios electrodiagnósticos

No deben sustituir la exploración clínica detallada por el médico experimentado. Desafortunadamente, algunos médicos se basan en los estudios electrodiagnósticos sin reconocer las grandes limitaciones que estos presentan. Un estudio bien realizado puede complementar la exploración clínica ayudando a localizar el nivel y severidad de la lesión, prediciendo la posibilidad de degeneración espontánea y de recuperación.

Los estudios electrodiagnósticos utilizados para el diagnóstico del STC son:

- **Electromiografía**

  Los electrodos se introducen dentro de los músculos para evaluar su actividad eléctrica espontánea o voluntaria. Se observa la respuesta muscular en reposo y en activación. En la fase de reposo se observará silencio eléctrico pero, si existe lesión nerviosa, se observará actividad espontánea con **potenciales de fibrilación**.

  - **Potenciales de fibrilación**. Son los signos más precoces de denervación muscular y son generados por dichos músculos tras la denervación después de, al menos, 2 semanas. Son el indicador más sensible de la pérdida de axón motor y pueden verse en los síndromes de compresión nerviosa bastante tiempo antes de que exista ninguna evidencia clínica de debilidad muscular.

  - **PUM (Potenciales voluntarios de Unidad Motora)**. Se producen con la contracción muscular voluntaria del paciente. Con la lesión nerviosa se observa activación incompleta y reclutamiento reducido de los PUM. Los pacientes que respondan con dolor, histeria o estén fingiendo pueden mostrar inactivación incompleta de PUM pero el grado será bajo o moderado. Sin embargo, si es debido a un problema nervioso periférico, la configuración será de amplitud y duración aumentadas.

- **Estudios de conducción nerviosa**

  Se utilizan electrodos de superficie para estimular y recoger los datos del nervio.

  - **Conducción nerviosa sensitiva**. Se exploran directamente los axones sensitivos, produciendo los potenciales de acción nerviosa sensitivos (PANS).
  - **Conducción nerviosa motora**. Los axones motores son explorados indirectamente por los potenciales de acción muscular compuestos (PAMC) generados por las fibras musculares, no por el nervio motor en sí mismo.

  Los estudios de conducción nerviosa **valoran**:

  - **Amplitud**. Proporciona una evaluación del número de axones conductores.
  - **Latencia**. Mide la transmisión a lo largo de las fibras de conducción más rápidas.
  - **Velocidad de conducción**. Velocidad entre dos distancias medidas de las fibras nerviosas mielínicas (sanas o supervivientes).

  Conducción nerviosa sensitiva en el N. Mediano

  Parámetros valorados en los estudios de Conducción Nerviosa

  Se reconocen 2 patrones:

  - **Desmielinizante**: caracterizado por velocidad de conducción lenta o aumento de latencia.
  - **Axonotmésico**: velocidad de conducción lenta + disminución de la amplitud.

  Los **grados de afectación** del N. Mediano en función de los hallazgos en los estudios electrodiagnósticos son:

  - **Normal**. Todos los estudios de conducción dentro de la normalidad.
  - **Leve**. Desmielinización exclusivamente sensitiva. Diagnóstico mediante ECN.
  - **Moderado**. Desmielinización sensitiva y motora. Diagnóstico mediante ECN.
  - **Severo**. Axonotmesis sensitiva y motora. Diagnóstico mediante ECN y EMG.

Ventajas de los estudios electrodiagnósticos y STC

En los estadios iniciales de compresión nerviosa (isquemia dinámica del nervio), los estudios electrodiagnósticos son en su mayoría normales. A medida que la compresión aumenta (desmielinización), la velocidad de conducción disminuirá a través del lugar de compresión.

En el STC las latencias de los estudios de conducción pueden estar prolongadas pero el EMG suele ser normal hasta bien avanzada la enfermedad.

También son útiles **para descartar patologías asociadas**:

- Hernia de disco
- Enfermedad de motoneurona
- Polineuropatías sobreañadidas

Limitaciones de los estudios electrodiagnósticos

Un punto débil en lo concerniente a la conducción nerviosa del estudio electrodiagnóstico es que **sólo evalúa las grandes fibras mielínicas**. Esto incluye los axones motores y los sensitivos que transmiten vibración y tacto leve pero no los pequeños axones que llevan las sensaciones de dolor y temperatura. Por tanto:

- Los síntomas de **dolor y parestesias** no pueden ser evaluados por estos estudios.

  En una **compresión nerviosa crónica**, los primeros cambios que aparecen son cambios en las fibras amielínicas, las cuales no pueden ser evaluadas por los estudios electrodiagnósticos.

  - **Localización**: las lesiones nerviosas que sucedan **muy distalmente o muy proximalmente** en la extremidad son difíciles de explorar.
  - **Planificación cronológica**: lesiones que han ocurrido entre 2-6 semanas pueden no ser detectados.
  - Pueden ser menos fiables cuando se asocie una **polineuropatía sistémica**.

Técnicas de imagen

Radiología simple

Es útil para la evaluación de fracturas de los huesos del carpo, especialmente en el gancho del hueso ganchoso y el tubérculo del trapecio. También para evaluar cambios de osteoartritis y otras artropatías.

Su uso es limitado para la evaluación de pequeñas estructuras de los tejidos blandos que pueden causar este síndrome.

Ecografía

El estudio ecográfico en el diagnóstico del STC es una prueba de fácil acceso, económica y cómoda para el paciente.

Existe una relación directa del grosor del ligamento anular del carpo y el área

de la sección del nervio mediano, relacionándose todo ello con la gravedad de la lesión funcional (por EED) del nervio mediano.

Se considera como **factores ecográficos desencadenantes** del STC:

- Área de la sección ecográfica del nervio mediano sea mayor de 10,8 mm^2.
- Ligamento anular del carpo engrosado por encima de 1,1 mm.
- Altura del túnel del carpo, a nivel del hueso grande inferior a 12,5 mm.

Resonancia magnética

Ha demostrado tener la mayor sensibilidad y especificidad en el diagnóstico mediante pruebas de imagen del túnel del carpo, permitiendo la evaluación de las estructuras intrínsecas de la muñeca, incluyendo los huesos del carpo. Sin embargo, su poca disponibilidad y sus requerimientos técnicos y científicos la hacen inasequible a la mayoría de los pacientes.

Independiente de la etiología, los cambios en el nervio mediano en el síndrome del túnel del carpo son similares e incluyen:

- Edema difuso o aumento de tamaño de manera segmentaria del nervio mediano, especialmente a nivel del pisiforme
- Aplanamiento usualmente a nivel del ganchoso.
- Puede existir abombamiento del retináculo flexor, mejor visualizado a nivel del hueso ganchoso.

Las **indicaciones para su uso** son: traumatismo cerrado, enfermedad articular inflamatoria y fracaso de la cirugía por liberación incompleta del retináculo flexor durante cirugía, la cual puede ser detectada por un aumento en la intensidad de señal residual en T2 del nervio mediano dentro del túnel del carpo y por visualización directa de las fibras aún unidas del retináculo flexor.

Otros hallazgos de cirugía fallida incluyen excesiva grasa dentro del túnel del carpo, neuromas, cicatrices y neuritis persistente.

TRATAMIENTO

Tipos de abordaje

El tratamiento del STC tiene un doble **objetivo**:

1. Recuperar la función normal previa para la vida cotidiana y profesional.
2. Prevenir la lesión nerviosa y la atrofia muscular con la consiguiente pérdida de fuerza.

Las **opciones terapéuticas** para los pacientes con STC **dependen de la severidad y la duración de los síntomas, de la etiología y de las expectativas del paciente**. La eficacia del tratamiento conservador en pacientes con STC incipiente está bien documentada. Sin embargo, no parece un tratamiento adecuado para casos moderados o severos, especialmente si existe atrofia de la musculatura de la eminencia tenar o alteraciones sensitivas significativas.

En estos casos, el tratamiento es fundamentalmente quirúrgico. Los resultados de la intervención son buenos y mantenidos en el tiempo en la mayoría de los casos (un 85% según Lipscomb)[12].

Kaplan ha identificado **cinco factores que influyen negativamente en el éxito del tratamiento conservador**[13]:

- Paciente mayor de 50 años.
- Clínica durante más de 10 meses.
- Parestesias constantes (no sólo nocturnas).
- Tenosinovitis estenosante de los flexores de los dedos.
- Prueba de Phalen positiva en menos de 30 segundos.

El tratamiento médico es curativo en dos de cada tres pacientes sin ninguno de estos factores, pero resulta ineficaz en todos los pacientes con cuatro o cinco de ellos.

Las opciones de **tratamiento conservador** incluyen:

- **Medidas farmacológicas** como antiinflamatorios no esteroideos (AINE), diuréticos, corticoesteroides vía oral, vitaminas, anticonvulsionantes, infiltraciones del túnel carpiano con esteroides o progesterona, analgésicos locales y capsicina.
- **Medidas posturales-rehabilitadores** como férulas nocturnas, iontoforesis, ultrasonidos y modificación ergonómica de la actividad profesional. En este capítulo veremos sólo las primeras.

Tratamiento farmacológico

AINE

El tratamiento médico con AINE, junto con las medidas posturales (férulas y posiciones ergonómicas), se encuentran en el primer escalón terapéutico. Tienen utilidad en el STC incipiente[14,15]. Al reducir la inflamación local se disminuye la compresión sobre el nervio mediano en el túnel carpiano con la consiguiente mejoría clínica. Sin embargo, la administración de AINE no está exenta de complicaciones gástricas, renales o hepáticas. Por ello, deben utilizarse con prudencia en pacientes con gastritis, insuficiencia renal o en hepatópatas[16].

Corticoesteroides

En los pacientes con STC en estadio precoz y sintomatología leve, los corticoides son una alternativa a los AINE cuando éstos no son efectivos o están contraindicados[14,15].

Pueden administrarse por vía oral, pero lo más frecuente es mediante inyección directa dentro del túnel carpiano. Este tratamiento ha demostrado su beneficio a largo plazo, aunque la mejoría puede ser sólo temporal. Chang publicó un estudio prospectivo randomizado y doble ciego en pacientes con STC diagnosticado por EMG. En el mismo se comparaban cuatro semanas de tratamiento oral con placebo, tenoxicam (AINE), triclormetiacida (diurético) y prednisona (corticoesteroide). Únicamente los corticoides mejoraron la sintomatología de forma estadísticamente significativa[17].

Debemos también considerarlos para controlar la sintomatología previa al tratamiento quirúrgico definitivo, cuando este último esté contraindicado o simplemente cuando el paciente lo desestima. Algunos pacientes preferirán una serie de dos o tres infiltraciones antes que una intervención quirúrgica. Hay que tener presente que si no se aprecia mejoría con las inyecciones de esteroides, es posible que la liberación quirúrgica del túnel del carpo no sea tan eficaz.

Además del efecto terapéutico, los corticoides locales pueden utilizarse también como prueba de confirmación diagnóstica o para descartar otros síndromes, como por ejemplo una radiculopatía de origen cervical.

Siempre hay que considerar los posibles efectos adversos: la ingesta oral de corticoides puede producir retención de líquidos, enrojecimiento cutáneo y temblor[18]. La infiltración local se asocia al riesgo de inyección intraneural directa en el nervio mediano que puede tener consecuencias adversas a largo plazo.

Progesterona

La progesterona ha demostrado en diferentes estudios ser un fármaco con efectos neuroprotectores y útil en la recuperación de lesiones nerviosas. Un reciente ensayo clínico aleatorizado de Raeissadat *et al.*[19] compara la inyección local de progesterona con la de esteroides en pacientes con STC leve-moderado. Sus resultados a seis meses de seguimiento sugieren que ambos tratamientos son similares en cuanto a dolor y cambios electromiográficos, pero superiores en el grupo de progesterona en cuanto a resultados funcionales.

Anticonvulsionantes

Los anticonvulsionantes (gabapentina y pregabalina), son muy usados en el tratamiento del dolor de origen neuropático. Se han mostrado efectivos en reducir tanto la hiperalgesia como la alodinia asociadas al mismo[20].

Su mecanismo de acción consiste en estimular la actividad de sustancias neuroquímicas tales como el ácido γ-aminobutírico que a su vez inhibe los mediadores del dolor.

El STC es una neuropatía por compresión del nervio mediano y, como tal, los medicamentos anticonvulsionantes, también pueden usarse en pacientes con STC. Los estudios que existen al respecto analizan el tratamiento del STC con gabapentina a altas dosis (900-1800 mg/día) con el riesgo de efectos secundarios que ello conlleva[21].

Una reciente publicación de Eftekharsadat *et al.*[21] analiza los resultados del tratamiento del STC con anticonvulsionantes a bajas dosis. La conclusión es que el tratamiento con gabapentina a dosis de 300 mg/día mantiene los beneficios clínicos conseguidos a altas dosis pero mejora la seguridad de los mismo al disminuir los efectos secundarios asociados.

Piridoxina

En los años 70 del siglo pasado, Ellis propuso que el déficit de piridoxina (vitamina B_6) sería una de las causas del STC[22]. A pesar de ello, la literatura más reciente no ha demostrado que la toma de vitamina B_6 sea efectiva para controlar los síntomas del STC. Stransky no ha encontrado diferencias entre la vitamina B_6 y el placebo. En caso de que el traumatólogo decida su prescripción, la posología debe estar siempre por debajo de los 200 mg /24h debido a la constatada toxicidad de la piridoxina.

Fármacos tópicos

El tratamiento farmacológico sistémico del dolor neuropático muestra eficacia limitada, solo el 40% de los pacientes presenta alivio significativo. Por otro lado, los efectos adversos son significativos y, con frecuencia, limitan su uso a largo plazo[23].

Como tratamiento estrictamente tópico, la acción dérmica es un medio no invasivo que actúa directamente en la piel. El tratamiento tópico para el dolor de origen neuropático ha resultado ser efectivo y bien tolerado[23].

Tratamiento etiológico

Independientemente del control sintomático, el tratamiento del túnel carpiano agudo debe siempre adaptarse a su etiología. Cuando los síntomas de compresión del nervio mediano se desarrollan durante el tratamiento de una fractura de Colles aguda, es preciso aflojar la escayola, incluso extender la muñeca e inmovilizarla en posición neutra.

Si el STC es secundario a una artritis reumatoide o a cualquier otra artritis inflamatoria, el tratamiento de la misma puede reducir los síntomas del túnel carpiano. Se debe tener siempre presente que el STC que ocurre durante el embarazo, habitualmente se resuelve espontáneamente cuando éste termina.

Tratamiento postoperatorio

El tratamiento postoperatorio inmediato en el STC dependerá del protocolo de cirugía mayor ambulatoria existente en cada centro hospitalario. De manera general, se comenzará con analgésicos suaves tipo paracetamol 650 mg o metamizol 575mg a los que se puede asociar un AINE (ibuprofeno o dexketoprofeno). En caso de no controlar el dolor, hay que considerar el uso de agonistas opioides débiles (codeína o tramadol).

En caso de **Pillar Pain** o de cicatriz dolorosa, la eficacia de los anestésicos locales ha sido demostrada.

Rehabilitación

Los ejercicios de rehabilitación están indicados como prevención, en fases iniciales de la enfermedad y en el postoperatorio del STC.

Los ejercicios pueden ayudar a prevenir y aliviar el dolor del síndrome del túnel carpiano. Aunque estos ejercicios por sí solos no son suficiente o un sustituto para el tratamiento del STC, pueden ofrecer algún alivio temporal al dolor.

Todos los ejercicios que se muestran a continuación se pueden realizar en cualquier momento evolutivo del STC.

EJERCICIOS CON MASILLA O PLASTILINA

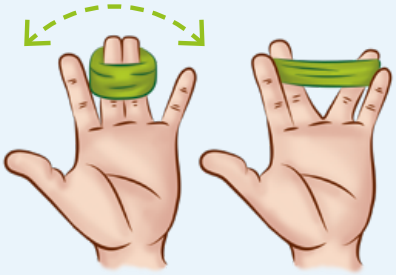

Apertura de dedos

Envolver la masilla alrededor de los dos dedos y trata de separarlos.



Presión de pulgares

Colocar la masilla en la palma de la mano. Empujar con los pulgares hacia el dedo meñique.

Extensión de pulgares

Doblar el pulgar y pasar la masilla alrededor de él. Tratar de enderezar su pulgar.

Fortalecimiento del pulgar

Apretar la masilla entre su pulgar y el espacio interior que queda con el dedo índice.

Aducción del pulgar

Usando el pulgar, dedo índice y dedo medio, empujar hacia arriba la masilla.

Pellizco de 3 dedos

Usando el pulgar, dedo índice y dedo medio, empujar hacia arriba la masilla.



Gancho de dedos

Crear un gancho mientras se presiona con los dedos en la masilla.

Agarre completo

Hacer un puño mientras se aprieta con los dedos en la masilla.

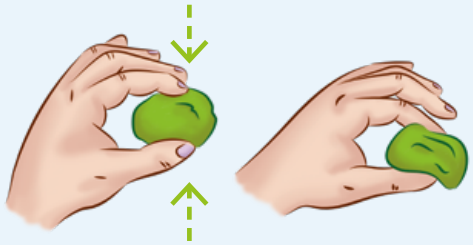

Pellizco de dedos

Pellizcar la masilla con cada dedo y el pulgar.



Extensión de dedos

Doblar el dedo y rodearlo con la masilla. Tratar de enderezar el dedo.

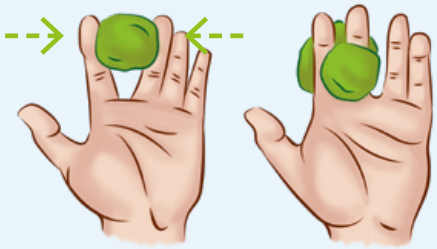

Tijera de dedos

Tomar una pelota de la masilla y colócarla entre los dedos. Apretarla.

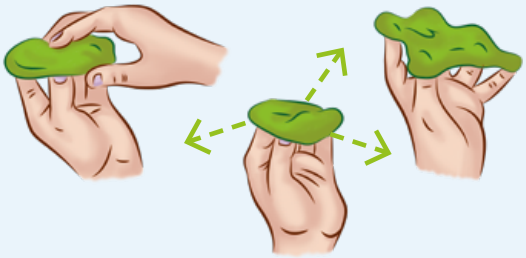

Separación de dedos

Extiender la masilla sobre los dedos. Tratar de extender los dedos hacia afuera

EJERCICIOS DE MOVILIZACIÓN ARTICULAR

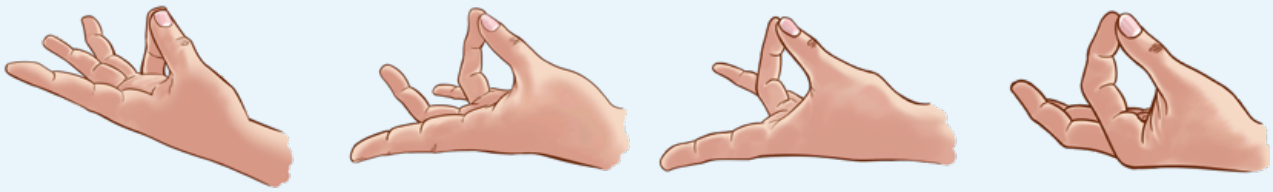

Hacer el gesto de contar con todos los dedos.

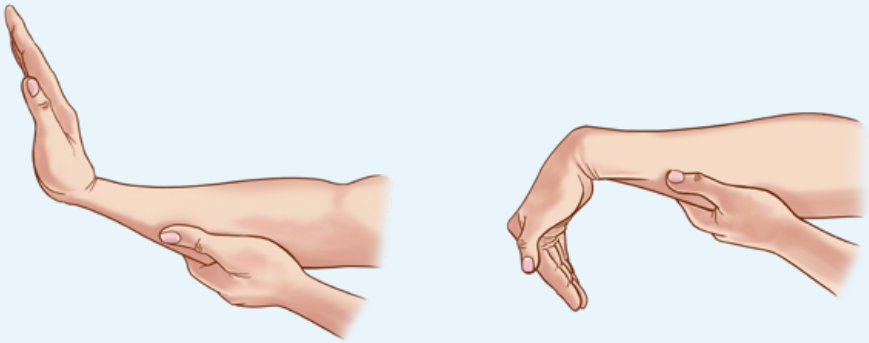

Extensión y flexión de muñeca

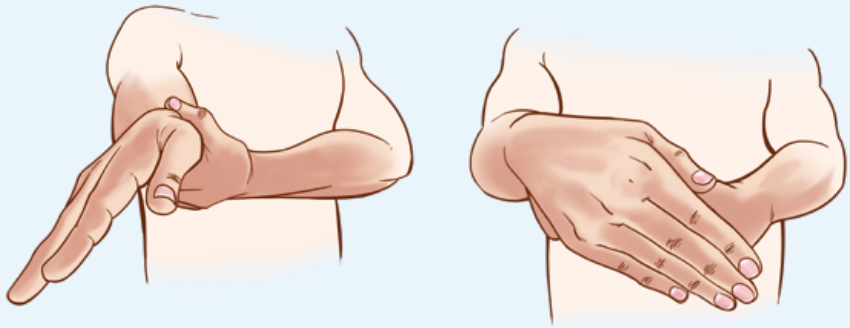

Desviación lateral y medial en flexión de muñeca

Desviación lateral y medial en extensión de muñeca

PARA SABER MÁS

1. Middleton SD, Anakwe RE. Carpal tunnel síndrome. BMJ. 2014;349:g6437.
2. Delgado Martinez AD; Cirugia Ortopédica y Traumatologia 3ª edición. Panamericana; 2014).
3. Miller MD; Review of Orthopaedics 6ª Ed. Philadelphia: Elsevier Saunders; 2012).
4. Bland JD. A neurophysiological grading scale for carpal tunnel síndrome. Muscle Nerve. 2000 Aug;23(8):1280-3.
5. Padua L, LoMOnaco M, Gregori B, Valente EM, Padua R, Tonali P. Neurophysiological classification and sensitivity in 500 carpal tunnel síndrome hands. Acta Neurol. Scand, 1997:96(4):211-7.
6. Muscle Nerve. 1994 Jun;17(6):632-6. The relationship between body mass index and the diagnosis of carpal tunnel syndrome. Werner RA1, Albers JW, Franzblau A, Armstrong TJ.
7. Mayoral V, Santamaría J, Herrador I, Rodríguez FI, Pous J. Leal A, et al. Estudio para evaluar la utilidad de una herramienta diagnóstica del dolor neuropático localizado (DNL) en pacientes con dolor neuropático en unidades de dolor en España. Póster presentado al Pain Forum 2017. 4-7 Mayo 2017; Menorca.
8. Mick et al. Current Medical Research & Opinion Vol. 30, No. 7, 2014, 1357–1366.
9. Leal A, Mayoral V, Carrera J, Hernández F, Martín C, Pous J., et al. Estudio para evaluar la utilidad de una herramienta diagnóstica del dolor neuropático localizado (DNL) en pacientes con dolor neuropático en unidades de dolor en España. Póster presentado en el congreso de la Sociedad Española de Dolor (SED) 2017. 1-3 Junio 2017; Murcia.
10. C. Pérez et al. Consenso experto sobre el uso clínico de los tratamientos por vía tópica en el manejo del dolor neuropático periférico. Rev. Soc. Esp. del Dolor, Vol. 20, N.º 6, Septiembre-Octubre 2013.
11. Allegri M, Baron R, Hans G, Correa-Illanes G, Mayoral Rojals V, Mick G, Serpell M. A pharmacological treatment algorithm for localized neuropathic pain. Curr Med Res Opin. 2016;32(2):377-84.
12. Campbell. Cirugía ortopédica 10th Ed. Cap.73 Síndrome del túnel carpiano, síndorme del túnel cubital y tenosinovitis estenosante. Elsevier. 2004.
13. Kaplan SJ, Glickel SZ, Eaton RG. Predictive factors in the nonsurgical treatment of carpal tunnel síndrome. J Hand Surg 15B:106, 1990.
14. Berger. Hand Surgery 1st Ed. Cap.47 Carpal Tunnel Syndrome. Lippincott Williams & Wilkins. 2004.
15. Greene. Essentials Bases para el tratamiento de las afecciones musculoesqueléticas. 2nd ED. Tomo I sección 4. Síndrome del túnel carpiano. Editorial Panamericana. 2004.

16. Biederman RE. Pharmacology in rehabilitation: nonsteroidal anti-inflammatoryagents. J Orthop Sports Phys Ther. 2005;35(6):356-67.

17. Chang MH, Chiang HT, Lee SS, Ger LP, Lo YK. Oral drug of choice in carpal tunnel syndrome. Neurology. 1998 Aug;51(2):390-3.

18. Clínica Mayo. Prednisona y otros corticoides. Disponible en: https://www.mayoclinic.org/es-es/steroids/art-20045692?pg=2 (accedido 13 de marzo de 2018).

19. Raeissadat SA, Shahraeeni S, Sedighipour L, Vahdatpour B. Randomized controlled trial of local progesterone vs corticosteroid injection for carpal tunnel syndrome. Acta Neurol Scand. 2017 Feb 22.

20. Dawn A. Marcus, MD. Chronic Pain: A Primary Care Guide to Practical Management. Ed. Humana Press Inc 2005. Part III. Common Chronic Pain Conditions. Chap.8 Neuropathic Pain.

21. Eftekharsadat B, Babaei-Ghazani A, Habibzadeh A. The Efficacy of 100 and 300 mg Gabapentin in the Treatment of Carpal Tunnel Syndrome. Iran J Pharm Res. 2015 Fall. 14 (4):1275-80.

22. Ellis J, Folkers K, Watanabe T et al. Clinical results of a cross over treatment of pyridoxine and placebo of carpal tunnel syndrome. Am. Clin Nutr 1979;32:2040-2046.

23. Pickering G, Martin E, Tiberghien F, Delorme C, Mick G. Localized neuropathic pain: an expert consensus on local treatments. Drug Des Devel Ther. 2017;11:2709-2718.

Otra bibliografía consultada

- Green's Operative Hand Surgery
- J Sanz Reig A. Lizaur Utrilla La ecografía en el diagnóstico del Síndrome del Túnel del Carpo. II Jornadas de colaboración de Unión de Mútuas con la Sociedad Valenciana de Rehabilitación y Medicina Física de dolor
- Brismar T, Ekenvall JM Pardal-fernández MJ Martín-Garrido. Diagnóstico del Síndrome del Túnel Carpiano. Evaluación clínica y neurofisiológica. Rehabilitación 2004; 38(3): 137-47.
- Golberg G. Zeckser JM. Electrodiagnosis in Carpal Tunnel Síndrome: a proposed diagnostic algorithm base don an analytic literatura review. PM R 2016 8:5 (463-474)
- Massy-Westropp N, Grimmer K, Bain G. The effect of a standar activity on the size of the median nerve as determined by ultrasound visualization. J Hand Surg (Am) 2001; 26A: 649-54.
- Beekman R, Visser L. Sonography in the diagnosis of Carpal Tunnel Syndrome: a critical review of the literature. Muscle Nerve 2003; 27: 26-33.
- Technical advances in ultraspound and MR imaging of Carpal Tunnel Síndrome. Eur Radiol 2000; 10. 1043-50

- Nakamichi K. Tachibana S. Ultrasonographic measurement of median nerve cross-sectional área in idiopathic Carpal Tunnel Síndrome: diagnostic acuracy. Muscle Nerve 2002; 26: 798-803
- Sucher, B.M., Schreiber, A.L. Carpal.Carpal Tunnel Syndrome diagnosis. Phys Med Rehabil Clin N Am. 2014;25:229–247.
- Sucher, B.M. Severity of Carpal Tunnel Syndrome in electrodiagnostic reports: Why grading is recommended. Grading Muscle Nerve. 2013;48:331–333.